



Die Pulmonalstenose

Einleitung

Rechte Kammer und Lunge sind über die Lungenschlagader (Pulmonalarterie =PA) miteinander verbunden. Eine Einengung der Pulmonalarterie (die Pulmonalstenose) findet sich in ca. 25-30% aller angeborener Herzfehler. Davon sind ca. 10% valvulär.

Einteilung

Je nach Lage der Einengung (Stenose) werden verschiedene Formen unterschieden:

1. *valvuläre Pulmonalstenose* (Klappenstenose),

2. *supravalvuläre Pulmonalstenose*: oberhalb der Klappe, d.h. an beliebiger Stelle im Hauptstamm der Lungenschlagader oder in einem oder beiden Seitenästen),

3. *subvalvuläre Pulmonalstenose*:

a) infundibuläre PS = im muskulären Anteil unterhalb der Klappe;

b) in der rechten Kammer durch ein Muskelbündel, welches die rechte Kammer in zwei Teile teilt = Double chambered right ventricle (Abb.).

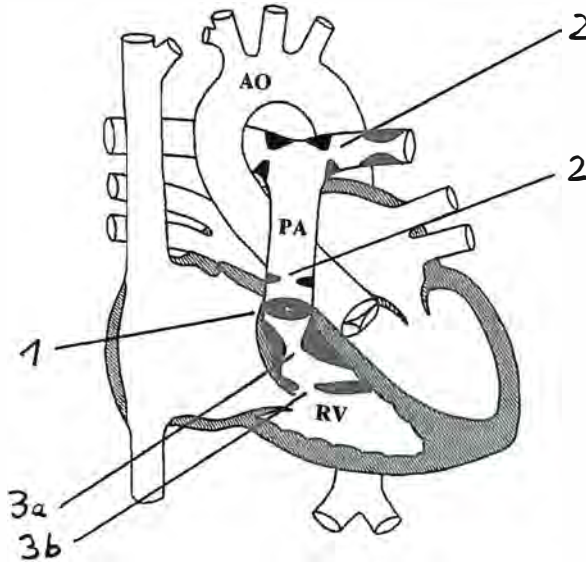


Abb. Pulmonalstenose

1. valvulär

2. supravalvulär (im Stamm)

supravalvulär (peripher, an der Aufzweigung)

supravalvulär (peripher, im Seitenast)

3.a infundibulär

3.b Double chambered right ventricle



Die Pulmonalstenose tritt entweder isoliert auf oder in Kombination mit weiteren Defekten (z.B. Vorhofseptumdefekt, Ventrikelseptumdefekt), oder kann Teil eines komplexen Herzfehlers sein (z.B. Fallot'sche Tetralogie, Double Outlet Right Ventricle). Sie kann aber auch Teil eines Syndroms sein (z.B. Willams-Beuren-Syndrom, Noonan-Syndrom) oder durch eine Röteln-Infektion der Mutter während der Schwangerschaft verursacht sein (heute nur noch selten). Bei der *isolierten valvulären Pulmonalstenose* ist meist eine Klappeneinengung durch Verkleben und Verdickung der Klappensegel zu finden.

Auswirkung des Herzfehlers

Damit unser Körper mit Sauerstoff angereichert werden kann, muss Blut in den Lungenkreislauf gepumpt werden. Da nach der Geburt der Lungenruck sinkt, geschieht dies im Normalfall mit wenig Kraftaufwand der rechten Herzkammer. Bei einer Pulmonalstenose muss aber Blut gegen einen erhöhten Widerstand vom rechten Herzen in die Lungen gepumpt werden. Durch die Druckbelastung kommt es zu einer Vergrößerung und Verdickung der rechten Herzkammer. Die Kraft, die von der rechten Herzkammer aufgewandt werden muss, ist abhängig vom Grad der Einengung. Je nach Schweregrad der Stenose können Beschwerden vorhanden sein.

Bei *leichten bis mässigen isolierten Pulmonalstenosen* sind die Kinder meist symptomfrei und werden dem Kinderkardiologen zur Abklärung eines Herzgeräusches vorgestellt. Ael-

tere Kindern können über Atemnot bei Anstrengung und Ermüdung klagen. Dauerhafte Belastung des rechten Herzens aufgrund schwererer Einengung führen zur eingeschränkten Pumpfunktion des rechten Herzens (Herzinsuffizienz) bis zum Versagen. Neugeborene mit schwerster Einengung (*kritischer Pulmonalstenose*) dagegen fallen früh durch rasche Atmung, Trinkfaulheit und eventuell Cyanose (Blausucht) auf.

Diagnose

Mit Hilfe der Echokardiographie (Herzultraschalluntersuchung) lässt sich die Diagnose rasch sichern. Nur für spezielle Fragestellungen sind noch eine Angiographie oder MRI-Untersuchung notwendig. Lage und Schweregrad der Einengung, Aussehen und Grösse der Klappe, Grösse des Lungengefässes, Grösse und Funktion der rechten und linken Herzkammer wie auch evt. Begleitfehlbildungen, sind für das weitere Vorgehen entscheidend.

Behandlung und Verlauf

Die *kritische Pulmonalstenose* des Neugeborenen und *schwere Pulmonalstenose* bedarf einer raschen Therapie bevor es zum Herzversagen kommt. Dies, um den hohen Druck in der rechten Kammer zu reduzieren, der für eine ausreichende Lungendurchblutung aufgewandt werden muss. Bei den *isolierten Klappenstenosen* im Neugeborenen- und Kindesalter wird mit einem Ballon beim interventionellen Herzkatheter in > 85% eine sehr gute und dauerhafte Erweiterung erreicht. Selten muss zu



einem späteren Zeitpunkt der Eingriff wiederholt werden. Bei ca. 2/3 der Patienten sieht man in der Folgezeit eine Undichtigkeit dieser Klappe (Pulmonalklappeninsuffizienz), die von der rechten Herzkammer gut toleriert wird und meist keiner weiteren Therapie bedarf. Manchmal sieht man nach Ballonklappendilatation eine vorübergehende reaktive infundibuläre Stenose, d.h. eine Einengung des muskulären Anteils unterhalb der Klappe in der rechten Herzkammer. Schwerwiegende Komplikationen sind jedoch selten.

Leichte bis mässige isolierte Pulmonalstenosen zeigen ab dem 2. Lebensjahr im Verlauf häufiger Tendenz sich zu verbessern und bedürfen keiner Therapie.

Die *supravalvulären Pulmonalstenosen* (d.h. die im Lungengefäss selber) zeigen selten eine Zunahme der Engstellen, lassen sich dagegen weniger erfolgreich mittels Ballon aufdehnen. Zusätzlich kann in ausgewählten Fällen ein Stent (eine Gefässstütze) während des Herzkatheters in das Gefäss eingesetzt werden oder es benötigt eine erweiternde Operation. Bereits bei mässiger Einengung eines Lungenarterienseitenastes kann eine Therapie erforderlich sein, um zu verhindern, dass allein die gesunde Lunge überflutet wird und es dadurch zu einer sekundären Schädigung des Lungengefässbettes kommt. Auszunehmen davon sind die *peripheren Pulmonalstenosen des Früh- und Neugeborenen*. Diese normalisieren sich innerhalb des 1. Lebensjahres

durch das Wachstum der ehemals kleinen Gefässe.

Die Therapie der *subpulmonalen Stenosen* muss in der Regel chirurgisch erfolgen. Das überschüssige Gewebe wird dabei entfernt; gelegentlich gelingt dies bei den infundibulären Pulmonalstenosen nicht ausreichend, so dass zusätzlich mit einem Patch (Flicken) erweitert werden muss.

Auch für die Therapie der *Pulmonalstenose bei komplexem Herzfehler* ist meist eine Operation notwendig und wird im Rahmen der einzelnen Herzfehler beschrieben.

Aufgrund der abnormen Flussverhältnisse benötigen auch Kinder mit einer Pulmonalstenose eine *Endokarditisprophylaxe* (z.B. bei Operationen, eitrigen Entzündungen oder Besuch beim Zahnarzt) als Schutz vor einer bakteriellen Entzündung des Herzens.

Zusammenfassung

Die leichten und mässigen Pulmonalstenosen haben eine gute Prognose. Die Patienten sind beschwerdefrei und benötigen meist nur Verlaufskontrolluntersuchungen. Die schwereren isolierten Pulmonalklappenstenosen sind gut therapierbar und erlauben ein normales Leben. Bei allen anderen Formen ist die Therapie und Prognose abhängig von der Anatomie, dem Schweregrad und den Begleitmissbildungen.

Dr. med. Hildegard Steinmann
Kinderkardiologin
Kinderklinik Aarau